

Arachnoid cyst with spontaneous chronic subdural hematoma: Case report

H. Mozhdehipanah¹, M. Sayadnasiri²

¹ Department of Neurology, Qazvin University of Medical Sciences, Qazvin, Iran

² Department of Clinical Sciences, University of Social Welfare and Rehabilitation Sciences, Tehran, Iran

Corresponding Address: Mohammad Sayadnasiri, University of Social Welfare and Rehabilitation Sciences, Razi Hospital, Tehran, Iran

Tel: +98-21-33401604; Email: nasiri115@yahoo.com

Received: 11 Jul 2018; Accepted: 4 Sep 2018

*Abstract

Arachnoid cysts are developmental cerebral disorders that are mostly asymptomatic and diagnosed accidentally on routine brain imaging. Sometimes, these cysts can lead to serious complications such as intracystic and subdural hemorrhage. These hematomas often occur after minor head trauma but in some cases, hemorrhagic complication can occur without obvious predisposing insult. Our reported case is a 19 years old man admitted with acute neurological signs and diagnosed as subdural hematoma and treated without any history of recent head trauma. The only risk factor causing bleeding was arachnoid cyst.

Keywords: Arachnoid cyst, Subdural hematoma, Head trauma

Citation: Mozhdehipanah H, Sayadnasiri M. Arachnoid cyst with spontaneous chronic subdural hematoma: Case report. J Qazvin Univ Med Sci 2018; 22(4): 100-106.

خون‌ریزی زیر سخت شامه‌ای مزمن در زمینه کیست آراکنوئید مغزی: گزارش یک بیمار

دکتر حسین مذهبی پناه^۱، دکتر محمد صیاد نصیری^۲

^۱ گروه مغز و اعصاب دانشگاه علوم پزشکی قزوین، قزوین، ایران
^۲ گروه علوم بالینی دانشگاه علوم بهزیستی و توان‌بخشی تهران، تهران، ایران

آدرس نویسنده مسؤل: تهران، مرکز آموزشی و درمانی رازی، دانشگاه علوم بهزیستی و توان‌بخشی، تلفن ۰۲۱-۳۳۴۰۱۶۰۴-۲۱
تاریخ دریافت: ۹۷/۴/۲۰؛ تاریخ پذیرش: ۹۷/۶/۱۳

چکیده

کیست‌های آراکنوئید از جمله اختلال‌های نمو مغز هستند که در بیش‌تر موارد بدون علامت هستند و به‌صورت اتفاقی در تصویربرداری مغزی تشخیص داده می‌شوند. گاهی اوقات این کیست‌ها می‌توانند منجر به عوارض مهم و خطرناک مغزی شوند که یکی از این عوارض، خون‌ریزی در داخل کیست و فضای زیر سخت شامه‌ای است. این خون‌ریزی‌ها اغلب پس از ضربه‌های خفیف سر رخ می‌دهند، ولی در موارد نادری ممکن است بدون سابقه ضربه ایجاد و منجر به بروز علائم حاد عصبی شوند. بیمار مورد مطالعه آقای ۱۹ ساله‌ای بود که بدون سابقه‌ای از ضربه به سر با علائم حاد عصبی و تشخیص خون‌ریزی زیر سخت شامه‌ای بستری و درمان شد. در بررسی بیمار، تنها عامل مستعدکننده بروز خون‌ریزی وجود کیست آراکنوئید بود.

کلیدواژه‌ها: کیست آراکنوئید، خون‌ریزی زیر سخت شامه‌ای، ضربه به سر

مقدمه

کانونی عصبی همراه شود.^(۱) از جمله عوارض نادری که در درصد کمی از این کیست‌ها اتفاق می‌افتد، خون‌ریزی یا هماتوم زیر سخت شامه می‌باشد که باعث بروز علائم حاد عصبی می‌شود و تاکنون موارد اندکی به‌صورت موردی توسط متخصصان گزارش شده است.^(۱، ۲، ۳-۴) در بیش‌تر این موارد، خون‌ریزی متعاقب ضربه به سر بروز می‌کند هر چند به‌ندرت می‌تواند بدون شرح حالی از ضربه نیز دیده شود.^(۳، ۴) بیمار مورد مطالعه نیز بدون هیچ‌گونه سابقه‌ای از ضربه به سر، دچار خون‌ریزی زیر سخت شامه‌ای گردید و تحت درمان قرار گرفت.

معرفی بیمار

بیمار آقای ۱۹ ساله‌ای بود که با شکایت سردردهای دوره‌ای از چند سال قبل، در سال ۱۳۹۵ به درمانگاه مغز و اعصاب بیمارستان بوعلی قزوین مراجعه کرد. سردردهای بیمار در بیش‌تر اوقات، یک‌طرفه، ضربان‌دار و همراه با

کیست‌های آراکنوئید مغزی تجمعی از مایع مغزی نخاعی هستند که توسط سلول‌های آراکنوئید و کلاژن محصور شده‌اند. این کیست‌ها در بیش‌تر موارد ناشی از یک اختلال در نمو مغز هستند و از بدو تولد وجود دارند اما گاهی اوقات به‌دنبال پدیده‌هایی نظیر؛ ضربه به سر، عفونت‌های مغزی و فرایندهای نئوپلاستیک ایجاد می‌شوند.^(۱) کیست‌های آراکنوئید حدود ۱ درصد از توده‌های داخل جمجمه‌ای را تشکیل می‌دهند و شایع‌ترین محل تشکیل آن‌ها شکاف سیلویین در حفره میانی مغزی است.^(۳، ۴) اغلب کیست‌های آراکنوئید در سرتاسر عمر بدون علامت باقی می‌مانند و ممکن است به‌طور تصادفی در تصویربرداری‌های مغزی یا مطالعه‌های پس از مرگ کشف شوند.^(۳) در موارد علامت‌دار تظاهرات بیماری عمدتاً به‌صورت سردرد ناشی از افزایش فشار داخل مغزی است. از سوی دیگر، علامت‌دار شدن کیست‌های آراکنوئید می‌تواند با بروز تشنج و نقص‌های

مستعدکننده‌ای نظیر؛ ضربه به سر، کیست‌های آراکتوئید می‌توانند دچار عوارض خونریزی‌دهنده تهدیدکننده حیات شوند. لذا بروز علائم حاد یا تحت حاد عصبی نظیر سردرد در بیماران مبتلا به کیست‌های آراکتوئید بدون علامت نیازمند توجه فوری و انجام تصویربرداری مغزی است. معمولاً کیست‌های آراکتوئید اثر فشاری بر بافت‌های مجاور اعمال نمی‌کنند لذا سبب بروز علامت نخواهند شد، ولی گاهی به دلیل موقعیت مکانی خاص کیست‌ها و افزایش اندازه آن‌ها، علائمی همچون؛ سردرد، تهوع، استفراغ، تشنج، عدم تعادل، اختلال شنوایی و بینایی عارض می‌شود.^(۹،۲) از جمله عوارض نادر گزارش شده برای کیست‌های آراکتوئید، بروز خونریزی در داخل کیست و یا ناحیه زیر سخت شامه‌ای می‌باشد. وستر و همکاران (۲۰۰۸) با پیگیری ۲۴۱ بیمار (۱۵۷ مرد) مبتلا به کیست آراکتوئید در طول مدت ۱۷ سال احتمال بروز خونریزی زیر سخت شامه‌ای را در این بیماران ۴/۶ درصد تخمین زدند. تمامی کیست‌های عارضه‌دار در ناحیه گیجگاهی مغز قرار داشتند و اندازه کیست، سن و جنس بیماران در بروز خونریزی بی‌تأثیر بودند. خطر سالیانه بروز خونریزی در کیست‌های ناحیه گیجگاهی نیز ۰/۱ درصد تخمین زده شد.^(۱۸)

اولین مورد بروز خونریزی در کیست‌های آراکتوئید توسط داویدوف و همکاران در سال ۱۹۳۸ گزارش شد.^(۶) پس از آن موارد دیگری از بروز هماتوم و هیگروم زیر سخت شامه در قالب گزارش موردی ارائه شده است. موارد خونریزی زیر سخت شامه ثانویه به کیست آراکتوئید را که بین سال‌های ۱۹۸۰ تا ۲۰۱۴ در نشریه‌های انگلیسی چاپ شده و اطلاعات دقیق از محل خونریزی ارائه کرده‌اند، به‌طور خلاصه مرور شده‌اند (جدول شماره ۱). از ۴۵ بیمار گزارش شده، ۳۱ بیمار (۶۸ درصد) مذکر و محدوده سنی بیماران ۵ تا ۵۷ سال بود. به‌جز دو مورد که کیست آراکتوئید در حفره خلفی جمجمه قرار داشت، شایع‌ترین محل کیست در حفره میانی بود (۶۴ درصد سمت چپ). در ۳۱ مورد (۶۸ درصد) سابقه‌ای از ضربه به

تهوع یا استفراغ بود. قبل از شروع سردرد، علائمی دال بر او را نداشت. سابقه خانوادگی میگرن نیز در مادر بیمار وجود داشت. لذا بیمار با تشخیص سردردهای میگرنی تحت درمان پیشگیری‌کننده با والپروات سدیم قرار گرفت و در پیگیری‌های بعدی سردردها نسبتاً کاهش یافت. در تصویربرداری مغزی که از بیمار انجام شد تصویر کیست آراکتوئید بزرگی در حفره میانی جمجمه‌ای در سمت چپ دیده شد (تصویر شماره ۱-A-۱). با توجه به این که کیست سبب علامتی نشده و سر درد بیمار نیز در زمینه میگرن قابل توجه بود، اقدام خاصی برای درمان کیست صورت نگرفت.

بعد از حدود ۵ ماه، بیمار به‌دلیل تغییر در الگوی سردردهایش مراجعه کرد. شکایت بیمار از سردردهای مداومی بود که از چند روز قبل شروع شده بود و به صورت ثابت ادامه داشت. بنا به اظهار بیمار از دو روز قبل احساس ضعفی در دست راست هم ایجاد شده بود. اخیراً ضربه‌ای به سرش نخورده بود و در معاینه، بیمار کاهش مختصر قدرت عضلانی در اندام‌های سمت راست همراه با افزایش رفلکس‌های وتیری در همان سمت و ادم پاپی دوطرفه داشت. بیمار بستری شد و به‌صورت اورژانسی تحت تصویربرداری مغزی مجدد قرار گرفت. در تصاویر جدید علاوه بر کیست آراکتوئید قبلی، تصویر هماتوم زیر سخت شامه‌ای مزمن وسیعی در سمت چپ دیده شد که سبب جابجایی بارز ساختارهای وسط و فشرده شدن بطن‌های طرفی گردیده بود (شکل شماره ۱ (B-C)).

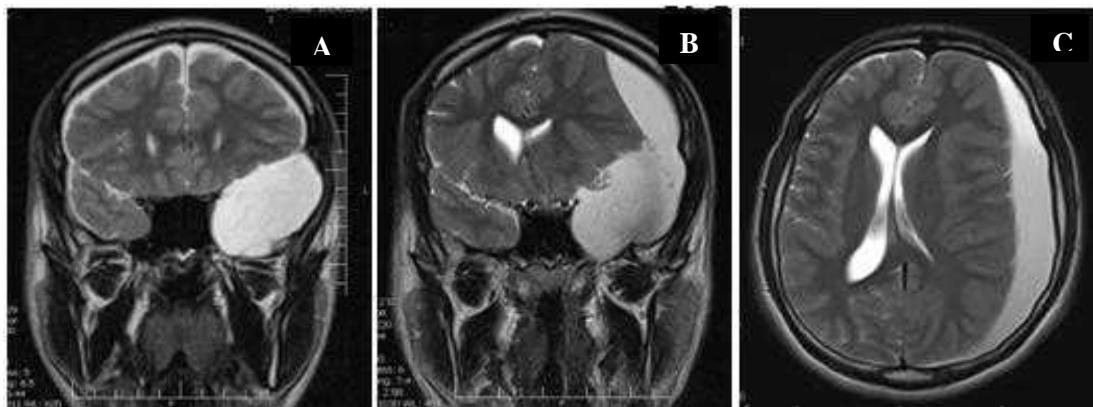
بررسی‌های آزمایشگاهی از جمله آزمون‌های انعقادی طبیعی بود. بیمار به‌صورت اورژانسی توسط همکاران جراحی اعصاب تحت کرانیوتومی و تخلیه هماتوم و کیست قرار گرفت و بعد از چند روز با حال عمومی خوب مرخص شد. بیمار پس از ۶ ماه پیگیری بدون علامت می‌باشد و تحت درمان با والپروات سدیم قرار دارد.

* بحث و نتیجه‌گیری:

بیمار معرفی شده نشان داد که حتی در غیاب عوامل

سر (حتی از نوع خفیف)، مطرح کننده نقش ضربه به سر در بروز خونریزی در کیست‌های آراکنوئید می‌باشد.^(۹)

سر وجود داشت که در بیماران گزارش شده توسط موری و همکاران بازه زمانی از ضربه به سر تا انجام جراحی تخلیه هماتوم ۴ تا ۱۸ هفته بود. شیوع بالای سابقه ضربه



شکل ۱- تصویر A: نمای کروئال MRI مغزی در سکانس T2 که کیست آراکنوئید را در ناحیه گیجگاهی سمت چپ نشان می‌دهد. تصاویر B و C: نمای کروئال و اگزینال MRI مغزی در سکانس T2 که ناحیه‌ای با سیگنال روشن را در پیشانی-آهیانه‌ای سمت چپ به نفع هماتوم زیر سخت شامه‌ای مزمن نشان می‌دهد که موجب جابجایی ساختارهای خط وسط شده است.

جدول ۱- موارد گزارش خونریزی زیر سخت شامه در زمینه کیست آراکنوئید در مقاله‌های چاپ شده در نشریه‌های انگلیسی

سمت درگیر در فضای مغزی میانی		سابقه ضربه به سر (تعداد)	محدوده سنی (سال)	تعداد بیماران (مرد)	نویسندگان (سال انتشار)
خونریزی سابدرال	کیست آراکنوئید				
۳ مورد چپ، ۱ مورد راست	۳ مورد چپ، ۱ مورد راست	۰	۲۱ تا ۵	(۲) ۴	شرستا و همکاران ^۱ (۲۰۱۴)
چپ	چپ	۱	۹	(۰) ۱	هایاشی و همکاران ^۴ (۲۰۱۴)
۲ مورد چپ، ۱ مورد راست	۲ مورد چپ، ۱ مورد راست	۳	۱۲ تا ۸	(۲) ۳	لیو و همکاران ^۵ (۲۰۱۴)
چپ	چپ	۱	۶	(۱) ۱	کاهیلوگولاری و همکاران ^۶ (۲۰۱۳)
۲ مورد چپ	۲ مورد چپ	۰	۵۷ تا ۱۹	(۱) ۲	گاندوز و همکاران ^۲ (۲۰۱۰)
چپ	چپ	۱	۱۵	(۱) ۱	هامادا و همکاران ^۷ (۲۰۱۰)
۲ مورد چپ	۱ مورد چپ، ۱ مورد راست	۲	۳۳ تا ۴۱	(۲) ۲	پیلایی و همکاران ^۸ (۲۰۰۹)
۴ مورد راست، ۶ مورد چپ، ۲ مورد حفره خلفی	۴ مورد راست، ۶ مورد چپ، ۲ مورد حفره خلفی	۱۰	۴۳ تا ۵	(۶) ۱۲	موری و همکاران ^۹ (۲۰۰۲)
۲ مورد چپ	۲ مورد چپ	۲	۱۱ تا ۱۴	(۲) ۲	کاوایشی و همکاران ^{۱۰} (۱۹۹۹)
۳ مورد چپ، ۲ مورد راست	۳ مورد چپ، ۲ مورد راست	۴	۲۵ تا ۶	(۵) ۵	آبوکونترک و همکاران ^{۱۱} (۱۹۹۷)
۳ مورد چپ، ۲ مورد راست	۳ مورد چپ، ۲ مورد راست	۳	۱۱ تا ۱۸	(۴) ۵	سنر ^{۱۳} (۱۹۹۷)
۳ مورد راست، ۳ مورد چپ، ۱ مورد دوطرفه	۴ مورد چپ، ۳ مورد راست	۴	۱۱ تا ۵۷	(۵) ۷	بیج و همکاران ^{۱۵} (۱۹۸۷)

بروز خونریزی در کیست‌های آراکنوئید است، مروری بر مقاله‌ها نشان می‌دهد که موارد بدون شرح حال ضربه سر بیش از میزانی است که پیش از این تصور می‌شد.^(۲) لذا تأکید بیش از اندازه بر سابقه ضربه به سر در تشخیص بیماران با کیست آراکنوئید که دچار علائم حاد عصبی شده‌اند می‌تواند گمراه‌کننده باشد. بهترین روش درمانی در خونریزی‌های زیر سخت شامه‌ای مزمن در زمینه کیست آراکنوئید کرانیوتومی، تخلیه هماتوم و برش غشای کیست است^(۱) که در مورد بیمار مطالعه حاضر نیز موفقیت‌آمیز بود.

نقش کیست‌های آراکنوئید در بروز سردردهای میگرنی در مطالعه‌های مختلفی ارزیابی شده که نتایج متناقضی داشته‌اند اما در هر حال تشخیص سردردهای مشخص میگرنی در زمینه کیست بدون عارضه آراکنوئید (همانند بیمار مورد بررسی در اولین مراجعه) نیازمند مداخله جراحی نیست.^(۱۹) کیست‌های آراکنوئید مغزی همیشه سیر خوش‌خیمی ندارند و به‌ندرت می‌توانند حتی در غیاب عوامل مستعدکننده دچار خونریزی شوند. لذا در بیماران مبتلا به کیست‌های آراکنوئید بی‌علامت، بروز هرگونه علامت حاد یا تحت حاد عصبی از جمله تغییر الگوی سردرد می‌تواند نشانه‌ای از بروز یک حادثه تهدیدکننده حیات باشد که نیازمند اقدام‌های تشخیصی و درمانی فوری است.

*مراجع:

1. Shrestha R, You C. Spontaneous chronic subdural hematoma associated with arachnoid cyst in children and young adults. *Asian J Neurosurg* 2014; 9(3): 168-72. doi: 10.4103/1793-5482.142739.
2. Gunduz B, Yassa MI, Ofluoglu E, Ekinci B, Erdogan U, Asilturk M, et al. Two cases of arachnoid cyst complicated by spontaneous intracystic hemorrhage. *Neurol India* 2010; 58(2): 312-5. doi: 10.4103/0028-3886.63795.
3. Westermaier T, Schweitzer T, Ernestus RI.

متأسفانه هنوز سازوکار دقیق بروز خونریزی در کیست‌های آراکنوئید به‌درستی شناخته نشده است، اما محققان فرایندهای پاتوفیزیولوژیک متعددی برای آن پیشنهاد کرده‌اند. نخستین فرضیه مطرح شده این است که کیست‌های آراکنوئید انعطاف‌پذیری کمتری نسبت به بافت طبیعی مغز دارند و این از سازوکارهای محافظتی آن در مقابل ضربه‌ها می‌کاهد. لذا حرکت‌های نوسانی کیست باعث انتقال نیروی کششی بر غشای بیرونی آن و پاره شدن عروق ریزی خواهد شد که بین غشای کیست و سخت شامه قرار گرفته‌اند.^(۱۵و۴،۱) سازوکار دیگر مطرح شده بریدگی‌های ایجاد شده در دیواره کیست به‌دنبال ضربه به سر است که موجب ورود مایع مغزی نخاعی و خون به درون غشای کیست و ایجاد بافت گرانولاسیون و بروز یک واکنش التهابی می‌گردد. خونریزی‌های بعدی از بافت گرانولاسیون تشکیل هماتوم را در داخل و خارج کیست تسهیل خواهد کرد.^(۴) یکی دیگر از فرضیه‌های مطرح شده بزرگ شدن تدریجی کیست در نتیجه ترشح فعال یا نفوذ یک‌طرفه مایع مغزی نخاعی به درون کیست می‌باشد، به‌طوری که فشار در کیست افزایش می‌یابد و مستعد پارگی - حتی خودبه‌خود - و بروز خونریزی می‌شود.^(۱) البته اکثر محققان بر نقش ساختارهایی که بین سخت شامه و غشای آراکنوئید و پارگی عروق پل زنده در بروز خونریزی تأکید می‌کنند.^(۱۵و۴،۲،۱) با این‌حال، تاکنون توجیه مناسبی برای مواردی که هماتوم در سمت مقابل کیست تشکیل شده، ارائه نشده است.^(۱۵و۸)

با توجه به این که تغییر بارزی در اندازه کیست در تصویربرداری‌ها رخ نداده بود، احتمالاً سازوکار بروز خونریزی زیر سخت شامه در بیمار مورد بررسی نیز پارگی عروق ریز بین غشای کیست و سخت شامه است اما بیمار سابقه‌ای مشخص از ضربه به سر نداشت و این نشان می‌دهد که احتمالاً ضربه‌های خفیف و مکرر یا تکان‌های شدید سر در طول زمان در بروز خونریزی نقش داشته باشد. گرچه شیوع بالای سابقه ضربه سر (حتی از نوع خفیف) مطرح‌کننده نقش ضربه به سر در

- Arachnoid cysts. *Adv Exp Med Biol* 2012; 724: 37-50. doi: 10.1007/978-1-4614-0653-2_3.
4. Hayashi Y, Kita D, Kinoshita M, Hamada J. Hematoma within the outer membrane of the arachnoid cyst located in the middle fossa: a mechanism of development of chronic subdural hematoma associated with arachnoid cysts. *Open J Modern Neurosurgery* 2014; 4(2): 97-103. doi: 10.4236/ojmn.2014.42018.
 5. Liu Z, Xu P, Li Q, Liu H, Chen N, Xu J. Arachnoid cysts with subdural hematoma or intracystic hemorrhage in children. *Pediatr Emerg Care* 2014; 30(5): 345-51. doi: 10.1097/PEC.000000000000128.
 6. Kahilo ullari G, Ero lu U, Bozkurt M, Ünlü A. Arachnoid cyst with spontaneous subdural hematoma and intracystic hemorrhage in a child. *Ankara Üniversitesi Tıp Fakültesi Mecmuası* 2013, 66(2): 91-3. doi: 10.1501/Tıpfak_000000848.
 7. Hamada H, Hayashi N, Umemura K, Kurosaki K, Endo S. Middle cranial fossa arachnoid cyst presenting with subdural effusion and endoscopic detection of tear of the cyst--case report. *Neurol Med Chir (Tokyo)* 2010; 50(6): 512-4.
 8. Pillai P, Menon SK, Manjooran RP, Kariyattil R, Pillai AB, Panikar D. Temporal fossa arachnoid cyst presenting with bilateral subdural hematoma following trauma: two case reports. *J Med Case Rep* 2009; 3: 53. doi: 10.1186/1752-1947-3-53.
 9. Mori K, Yamamoto T, Horinaka N, Maeda M. Arachnoid cyst is a risk factor for chronic subdural hematoma in juveniles: twelve cases of chronic subdural hematoma associated with arachnoid cyst. *J Neurotrauma* 2002; 19(9): 1017-27. doi: 10.1089/089771502760341938.
 10. Kawanishi A, Nakayama M, Kadota K. Heading injury precipitating subdural hematoma associated with arachnoid cysts--two case reports. *Neurol Med Chir (Tokyo)* 1999; 39(3): 231-3. doi: 10.2176/nmc.39.231.
 11. Albuquerque FC, Giannotta SL. Arachnoid cyst rupture producing subdural hygroma and intracranial hypertension: case reports. *Neurosurgery* 1997; 41(4): 951-5.
 12. Parsch CS, Krauss J, Hofmann E, Meixensberger J, Roosen K. Arachnoid cysts associated with subdural hematomas and hygromas: analysis of 16 cases, long-term follow-up, and review of the literature. *Neurosurgery* 1997; 40(3): 483-90.
 13. Sener RN. Arachnoid cysts associated with post-traumatic and spontaneous rupture into the subdural space. *Comput Med Imaging Graph* 1997; 21(6): 341-4. doi: 10.1016/S0895-6111(97)00036-0.
 14. Page AC, Mohan D, Paxton RM. Arachnoid cysts of the middle fossa predispose to subdural haematoma formation fact or fiction? *Acta Neurochir Suppl (Wien)* 1988; 42: 210-5.
 15. Page A, Paxton RM, Mohan D. A reappraisal of the relationship between arachnoid cysts of the middle fossa and chronic subdural haematoma. *J Neurol Neurosurg Psychiatry* 1987; 50(8): 1001-7.
 16. Galassi E, Tognetti F, Pozzati E, Frank F. Extradural hematoma complicating middle fossa arachnoid cyst. *Childs Nerv Syst* 1986; 2(6): 306-8.
 17. Auer LM, Gallhofer B, Ladurner G, Sager WD, Heppner F, Lechner H. Diagnosis and treatment of middle fossa arachnoid cysts and subdural hematomas. *J Neurosurg* 1981; 54(3): 366-9.
 18. Wester K, Helland CA. How often do chronic extra cerebral haematomas occur in

patients with intracranial arachnoid cysts? J
Neurol Neurosurg Psychiatry 2008; 79(1):
72-5. doi: 10.1136/jnnp.2007.117358.

19. Cherian J, Viswanathan A, Evans RW.
Headache and arachnoid cysts. Headache
2014; 54(7): 1224-8. doi: 10.1111/head.
12415.