Effect of palmatine hydrochloride on testicular damage in streptozotocin-induced diabetic rats

P. Norouzi[1], H. Kalalian Moghaddam[1], V. Hojati[2], M. Ahouei[3]

[1] Department of Physiology, School of Medicine, Shahroud University of Medical Sciences, Shahroud, Iran
[2] Department of Biology, Damghan Branch, Islamic Azad University, Damghan, Iran
[3] Imam Hossein Center for Education, Research and Treatment, Shahroud University of Medical Sciences, Shahroud, Iran

Corresponding Address: Hamid Kalalian Moghaddam, Department of Physiology, School of Medicine, Shahroud University of Medical Sciences, Shahroud, Iran
Tel: +98-23-32394092, Email: h.kalalian@gmail.com
Received: 22 Oct 2016; Accepted: 14 Mar 2017

✵Abstract

Background: Diabetes mellitus mediated by oxidative stress, creates serious metabolic disorders in testis. Palmatine hydrochloride has various pharmacological effects, including anti-diabetic and antioxidant activities.

Objective: This study has been conducted to evaluate the preventative effects of palmatine hydrochloride medicine on testicular damage in streptozotocin (STZ)-induced diabetic rats.

Methods: Thirty two male Wistar rats were randomly selected and divided into four groups: control, non-diabetic treated with palmatine hydrochloride, diabetic and diabetic treated with palmatine hydrochloride. Diabetes was induced by streptozotocin (55 mg/kg, i.p.) in animals, and after one week, palmatine hydrochloride (10 mg/kg, s.c) was administered for six weeks in rats. Testicular damage was examined by using hematoxylin-eosin staining. Blood biochemical factors were measured.

Findings: The results of this study indicate that diabetes reduced the spermatogonia and Sertoli cells, spermatogenesis, sperm count, and sperm function ($P<0.001$). These effects were improved in the specimens that have been treated with palmatine, the increase in the number and motility of sperm cells and spermatogonic cells, and an increase in the testosterone levels were also observed. In addition, the seminiferous tubule diameter was increased, and basement membrane thickness decreased ($P<0.001$).

Conclusion: It seems that palmatine with the ability to reduce blood sugar, could improve diabetes induced-testicular damage.

Keywords: Diabetes, Palmatine, Spermatogenesis, Sertoli cells, Testicular damage

Citation: Norouzi P, Kalalian Moghaddam H, Hojati V, Ahouei M. Effect of Palmatine hydrochloride on testicular damage in streptozotocin-induced diabetic rats. J Qazvin Univ Med Sci. 2017; 21 (2): 4-12.

اثر پالماتین هیدروکلراید بر آسیب‌های بیضه موش‌های دیابتی شده با استرپتوزوتوسین

پیراسته نوروزی[۱]، دکتر حمید کلالیان مقدم[۱]، دکتر ویدا حجتی[۲]، ملیحه آهویی[۳]

[۱] گروه فیزیولوژی دانشکده پزشکی دانشگاه علوم پزشکی شاهرود، شاهرود، ایران
[۲] گروه زیست‌شناسی دانشگاه آزاد اسلامی واحد دامغان، دامغان، ایران
[۳] بیمارستان امام حسین (ع) دانشگاه علوم پزشکی شاهرود، شاهرود، ایران

آدرس نویسنده مسؤول: شاهرود، دانشگاه علوم پزشکی شاهرود، دانشکده پزشکی، گروه فیزیولوژی، تلفن ۳۲۳۹۴۰۹۲ – ۰۲۳
تاریخ دریافت: ۹۵/۸/۱؛ تاریخ پذیرش: ۹۵/۱۲/۲۴

✱چکیده

زمینه: دیابت شیرین با ایجاد تنش اکسیداتیو، آسیب‌های متابولیسمی متعددی در بیضه‌ها ایجاد می‌کند. پالماتین هیدروکلراید آثار دارویی متعددی از جمله اثر ضددیابتی و ضداکسیدانی دارد.

هدف: مطالعه به منظور تعیین اثر پالماتین هیدروکلراید بر آسیب‌های بیضه موش‌های دیابتی شده با استرپتوزوتوسین انجام شد.

مواد و روش‌ها: این مطالعه تجربی بر روی ۳۲ سر موش صحرایی نر نژاد ویستار انجام شد. موش‌ها به‌طور تصادفی انتخاب و به چهار گروه: کنترل، کنترل تیمار شده با پالماتین هیدروکلراید، دیابتی و دیابتی تیمار شده با پالماتین هیدروکلراید تقسیم شدند. دیابت با تزریق داخل صفاقی استرپتوزوتوسین با دوز ۵۵ میلی‌گرم بر کیلوگرم القا گردید. یک هفته پس از تزریق استرپتوزوتوسین، تیمار با پالماتین هیدروکلراید با دوز ۱۰ میلی‌گرم بر کیلوگرم به مدت ۶ هفته و به‌صورت زیرجلدی انجام شد. آسیب‌های بیضه به‌وسیله رنگ‌آمیزی هماتوکسیلین- ائوزین مشخص و عوامل بیوشیمیایی و هورمونی خون سنجش شد.

یافته‌ها: دیابت باعث کاهش سلول‌های اسپرماتوگونی و سرتولی، روند اسپرماتوژنز، تعداد و فعالیت اسپرم شد ($P<۰/۰۰۱$). در نمونه‌های تیمار شده با پالماتین این عوارض بهبود یافت و افزایش در تعداد و تحرک اسپرم، سلول‌های رده اسپرم‌ساز و هورمون تستوسترون مشاهده شد. به علاوه قطر لوله اسپرم‌ساز افزایش و ضخامت غشای پایه در گروه تیمار کاهش یافت ($P<۰/۰۰۱$).

نتیجه‌گیری: به نظر می رسد که پالماتین با توانایی کاهش قند خون، در بهبود آسیب‌های بیضه‌ای ناشی از دیابت نقش درمانی داشته باشد.

کلیدواژه‌ها: دیابت، پالماتین، اسپرماتوژنز، سلول‌های سرتولی، آسیب بیضه‌ای

✱مقدمه:

دیابت شیرین یکی از اختلال‌های متابولیکی است که به‌وسیله افزایش قند خون مشخص و از نقص در ترشح انسولین و مقاومت به عملکرد انسولین یا هر دو نتیجه می‌شود.[۱] دیابت علت مهم بیماری‌های ریز و درشت عروقی است و تقریباً بر تمام سیستم‌های بدن تأثیر می‌گذارد. در بیماری دیابت، اکسیداسیون لیپیدها با گذشت زمان افزایش می‌یابد. دیابت باعث موتاسیون DNA در پروتئین‌ها و میتوکندری می‌شود که نشان‌دهنده آسیب میتوکندری مرتبط با تنش اکسیداتیو است.[۲و۳] این عوارض در بافت تولید مثلی جنس نر به‌صورت کاهش تعداد، حرکت و شکل اسپرم، کاهش هورمون تستوسترون و کاهش سلول‌های رده اسپرم‌ساز بروز می‌کند.[۴-۷] علاوه بر این، بیضه‌ها به عوامل محیطی القاکننده مرگ سلولی نیز حساس هستند و مرگ سلول‌های جنسی ژرمینال نیز ممکن است طی تنش‌های غیرفیزیولوژیک نظیر ایسکمی، افزایش دما، تشعشع و دیابت ایجاد شود.[۸] آسیب‌های اکسیداتیو وارده به بافت بیضه به تغییرهای بیوشیمیایی و هورمونی منجر می‌شود و متعاقب آن میل و رفتارهای جنسی کاهش می‌یابد.[۹] یکی از راهبردهای مهم در درمان این‌گونه بیماری‌های متابولیک در جهان، استفاده از داروهای طب مکمل و شناسایی آثار بیوشیمیایی و دارویی آن‌هاست.[۱۰] گیاهان ترکیب‌های

ضداکسیدانی فراوانی دارند؛ از جمله انواع مختلف ویتامین‌ها، کاروتنوئیدها و فنول‌ها، فلاونوئیدها و تانن‌ها. آن‌ها با توجه به خواص ضدالتهابی، ضدمرگ سلولی و ضدرادیکال آزاد در درمان دیابت قندی و عوارض آن استفاده شده‌اند و کم بودن عارضه و هزینه دسترسی آسان باعث گرایش به آن‌ها شده است.[۱۰و۱۱]

پالماتین هیدروکلراید یک پروتوبربرین از گروه آلکالوئیدهاست که در ریشه و پوست ساقه خانواده‌های گیاهی متعددی از جمله Berberis aristata، Coptis chinensis franch و Coptidis rhizome یافت شده است. این ترکیب آثار ضداکسیدانی، ضدالتهابی، ضدمالاریا، ضدمیکروبی، ضدسرطانی، آرام‌بخشی و کاهنده قند و چربی خون دارد.[۱۲و۱۳] پالماتین سبب تحریک ترشح انسولین، افزایش میزان سوپراکسید دیسموتاز و کاتالاز و کاهش آزادسازی رادیکال‌های آزاد می‌شود.[۱۴و۱۵] این توانایی بیان‌گر خاصیت ضداکسیدانی پالماتین هیدروکلراید است. همچنین این ماده به‌دلیل دارا بودن عملکرد ضدالتهابی، باعث تنظیم پاسخ سیتوکین‌ها و مهار مرگ سلولی می‌شود.[۱۶]

ریشه گیاه زرشک خاردار (Berberis aristata) که در هندوستان به‌عنوان Daruharidra شناخته می‌شود و به‌طور گسترده در سیستم‌های مختلف پزشکی سنتی برای درمان انواع بیماری‌ها از جمله؛ بیماری‌های چشم، گوش، روماتیسم، یرقان، دیابت، اختلال‌های معده، پوست، تب مالاریا و نیروبخش استفاده شده است. اجزای سازنده آن شامل: بربرین، بربامین، پالماتین و چند ماده دیگر است. موش‌های صحرایی دیابتی شده با آلوکسان، به دلیل خواص ضداکسیدانی عصاره پوست و ساقه گیاه زرشک خاردار میزان ذرات اکسیژن باز فعال شده (ROS) کم‌تری به‌دست آوردند.[۱۳] مطالعه‌ها نشان داده‌اند این ترکیب سبب تنظیم هموستاز گلوکز از طریق کاهش گلوکونئوژنز و تنش اکسیداتیو می‌شود.[۱۷] با توجه به شواهد متعدد که نشان‌دهنده نقش مؤثر پالماتین و گیاهان دارنده پالماتین در کاهش عوارض هیپرگلیسمی و تنظیم اختلال‌های اکسیداتیو ناشی از القای دیابت است، بنابر مطالب فوق در این مطالعه اثر پالماتین هیدروکلراید بر آسیب‌های بیضه موش‌های دیابتی شده با استرپتوزوتوسین بررسی شد.

❋مواد و روش‌ها:

این مطالعه تجربی در سال ۱۳۹۲ بر روی ۳۲ سر موش صحرایی نر نژاد ویستار با وزن متوسط ۴۰±۲۴۰ گرم، تهیه شده از مؤسسه پاستور کرج انجام شد. موش‌ها در حیوان‌خانه دانشگاه علوم پزشکی شاهرود در قفس‌های دوتایی با چرخه نوری ۱۲ ساعت تاریکی و ۱۲ ساعت روشنایی و در دمای ۲±۲۲ درجه سانتی‌گراد و میزان رطوبت ۳۰ درجه نگه‌داری شدند. این شرایط طی آزمایش نیز حفظ گردید. نمونه‌ها به منظور انطباق با محیط، دو هفته قبل از شروع آزمایش در محیط حیوان‌خانه قرار گرفتند.

موش‌ها به‌طور تصادفی در چهار گروه زیر دسته‌بندی شدند: کنترل، کنترل تیمار شده با پالماتین، دیابتی و دیابتی تیمار شده با پالماتین. القای دیابت با تزریق داخل صفاقی ۵۵ میلی‌گرم بر کیلوگرم استرپتوزوتوسین (SO130) (شرکت سیگما آلدریچ، سنت لوئیس، MO) حل شده در بافر سیترات (۰/۰۵ مولار با pH=۴/۵) در ۱۶ سر از موش‌ها انجام شد. سنجش قند خون با استفاده از خون سیاهرگ دمی و به کمک دستگاه کلوگوکارد صفر (امریکا) انجام و موش‌های صحرایی دارای قند خون بالاتر از ۳۰۰ میلی‌گرم بر دسی‌لیتر به‌عنوان دیابتی در نظر گرفته شدند.[۱۸] همزمان با تزریق محلول، موش‌های گروه کنترل بافر سیترات را به‌صورت درون صفاقی دریافت کردند. یک هفته پس از القای دیابت، روزانه ۱۰ میلی‌گرم بر کیلوگرم از داروی پالماتین هیدروکلراید (SC-205788) (شرکت سانتا کروز بیوتکنولوژی) به‌صورت زیرجلدی به‌مدت شش هفته به گروه کنترل تیمار شده با پالماتین و دیابتی تیمار شده با پالماتین تزریق و محل تزریق روزانه تعویض شد.

در انتهای دوره با تزریق کتامین و دیازپام (با نسبت ۸۰ میلی‌گرم کتامین و ۲۰ میلی‌گرم دیازپام) به‌صورت درون صفاقی، تمام موش‌ها بی‌هوش و خون مستقیماً از قلب آن‌ها گرفته شد.

سپس بیضه موش‌ها برای بررسی بافتی و شمارش اسپرم خارج شدند. در هر نمونه بیضه راست درون فرمالین ۱۰ درصد جهت آماده‌سازی برای مطالعه‌های بافتی قرار گرفت و بیضه چپ برای بررسی شکل آن استفاده شد. به‌این ترتیب که ابتدا توسط ترازوی دیجیتال با دقت ۰/۰۰۱ گرم وزن و طول و قطر آن به‌وسیله کولیس اندازه‌گیری شد.[۱۹] اپیدیدیم بیضه از بدن خارج و در داخل محیط کشت سلولی (Hams F10) شستشو داده شد تا عاری از خون گردد. سپس در یک پتری‌دیش کوچک حاوی ۲ میلی‌لیتر محیط کشت سلولی قرار گرفت و توسط قیچی به قطعه‌های کوچک خرد شد. پتری‌دیش به‌مدت ۴۵ دقیقه در ۳۷ درجه سانتی‌گراد انکوبه و رقت ۱:۱۰۰ از سوسپانسیون تهیه شد. سپس اسپرم‌ها از نظر تعداد، شکل ظاهری و درصد تحرک بررسی شدند.[۲۰و۲۱]

میانگین تعداد کل اسپرم‌های طبیعی در ۱۰ میدان دید با میکروسکوپ نوری مدل المپیوس (ساخت کشور ژاپن) بررسی و تعداد اسپرم با استفاده از لام نئوبار شمارش شد. یک قطره از نمونه رقیق شده روی لام قرار گرفت و سپس اسپرم‌ها از مربع‌های مربوط به گلبول‌های سفید شمارش و تعداد آن‌ها محاسبه شد. از لحاظ درصد تحرک، ۱۰ میکرولیتر از محلول رقیق شده روی لام مورد بررسی قرار گرفتند. برای به‌دست آوردن درصد تحرک ۱۰ میدان میکروسکوپ با بزرگ‌نمایی ۴۰ روی لام بررسی و سپس میانگین کل اسپرم‌های متحرک به‌عنوان درصد تحرک بیان شد.[۲۲]

مراحل آماده‌سازی بیضه‌ها جهت تهیه مقاطع بافتی عبارت بودند از: تثبیت کردن بافت (به‌وسیله محلول بوئن)، آب‌گیری از بافت (اتانول)، شفاف کردن (گزیلول)، نفوذ پارافین، قالب‌گیری، مقطع‌گیری (برش‌گیری)، رنگ‌آمیزی (هماتوکسیلین- ائوزین) و چسبانیدن Mounting (مونته). سرم از خون گرفته شده جدا و سطح هورمون‌ها از جمله تستوسترون با کیت منوبانـد (کشور آلمان) به روش الیزا انجام شد.

اندازه‌گیری قطر لوله سمینیفروس با استفاده از روش سینگ انجام شد. ۲۵ توبول به‌طور تصادفی در هر برش عرضی بیضه انتخاب و میانگین قطر توبولی با اندازه‌گیری قطر کوچک و بزرگ هر توبول با استفاده از یک میکرومتر کالیبره شده و متصل به میکروسکوپ چشمی و از فرمول زیر محاسبه گردید:

(بزرگ‌نمایی× قطر توبول کوچک) ×(بزرگ‌نمایی× قطر توبول بزرگ) = قطر لوله سمینیفروس

به‌منظور شمارش سلول‌های سرتولی؛ ۲۵ توبول در هر شان و در هر برش عرضی بیضه انتخاب و در زیر میکروسکوپ، تعداد سلول‌های سرتولی شمارش و میانگین این تعداد برای هر گروه محاسبه گردید.[۲۳]

پس از مشاهده میکروسکوپی توبول سمینیفروس، تعداد اسپرماتوسیت‌های اولیه و ثانویه، اسپرماتید، تعداد گروه‌های اسپرمی لومینال، ضخامت غشای پایه و همچنین قطر لوله اسپرم‌ساز نیز در ۲۵ توبول مختلف بررسی شدند. داده‌ها با نرم‌افزار آماری پریسم ۰/۵ و آزمون‌های آنوای یک‌طرفه و توکی تجزیه تحلیل شدند. سطح معنی‌داری کم‌تر از ۰/۰۵ در نظر گرفته شد.

❋یافته‌ها:

موش‌های دیابتی به عوارض متعدد ناشی از دیابت مبتلا شدند. وزن موش‌های گروه کنترل تیمار شده با دارو (۲۷۸/۴±۰/۵۳۲۴ گرم) در مقایسه با گروه کنترل در هفته هفتم کاهش معنی‌داری را نشان داد (۳۲۲/۹±۳/۳۶۲ گرم). این میزان در گروه دیابتی تیمار شده با دارو (۲۱۷/۱±۵/۸۵۷ گرم) از هفته پنجم به بعد افزایش معنی‌داری نسبت به گروه دیابتی (۱۷۷/۸±۱۰/۵۰ گرم) نشان داد. در ارزیابی میزان قند خون، گروه کنترل تیمار شده با دارو در مقایسه با گروه کنترل و گروه دیابتی تیمار شده با دارو از هفته سوم به بعد، کاهش معنی‌داری نسبت به گروه دیابتی نشان دادند ($P<0/05$).

دیابت سبب کاهش معنی‌داری در حجم و وزن بیضه‌ها نسبت به گروه کنترل شد (P<۰/۰۰۱). در گروه‌های درمانی وزن و حجم بیضه نسبت به گروه دیابتی افزایش داشت (P<۰/۰۰۱) (جدول شماره ۱). ساختار بافتی بیضه‌ها در نمونه‌های دیابتی تخریب شده بود و کاهش قابل توجهی در مجموعه‌های سلولی نسبت به گروه کنترل وجود داشت. همچنین در گروه‌های درمانی با پالماتین در مقایسه با گروه دیابتی، تعداد سلول‌های اسپرماتوژنیک به‌طور چشمگیری افزایش یافته و در ساختار لوله اسپرم‌ساز نیز آثار بهبودی مشاهده شد (P<۰/۰۰۱) (شکل شماره ۱). در گروه کنترل تیمار شده با پالماتین نیز به همین صورت افزایش یافته بود. همچنین ضخامت غشاء پایه در گروه دیابتی نسبت به گروه کنترل و گروه‌های تیمار شده با پالماتین افزایش یافته بود.

جدول ۱- مقایسه وزن و حجم بیضه بین گروه‌های مطالعه

متغیر / گروه	کنترل	کنترل+پالماتین	دیابت	دیابت+پالماتین
وزن بیضه (گرم)	۱/۷۱±۰/۱۳	۱/۵۴±۰/۰۸	۱/۳۷±۰/۰۸	۱/۳۸±۰/۱۲
حجم بیضه (سانتی‌متر مکعب)	۲±۰/۱۴	۱/۹۵±۰/۰۶	۱/۰۶±۰/۷	۱/۲۲±۰/۰۴

تعداد سلول‌های سرتولی در گروه دیابتی نسبت به گروه کنترل و گروه‌های تیمار شده با پالماتین به‌طور معنی‌داری کاهش یافت، با توجه به مجموع تغییرهای ذکر شده در نمونه‌های دیابتی، لوله‌های اسپرم‌ساز به‌شدت آتروفی شده ولی در نمونه‌های تیمار شده میزان این آسیب‌ها کاهش یافته بود. تعداد و تحرک اسپرم در موش‌های دیابتی کاهش یافته و در نمونه‌های تیمار شده افزایش چشمگیری داشت (P<۰/۰۰۱) (نمودار شماره ۱). سنجش تستوسترون نشان داد که دیابت باعث کاهش ترشح این هورمون و پالماتین باعث افزایش در میزان تستوسترون گروه درمانی شد. (P<۰/۰۰۱) (نمودار شماره ۲).

نمودار ۱- مقایسه تعداد اسپرم بین گروه‌های مطالعه

تفاوت معنی‌دار با گروه کنترل (P<۰/۰۰۱) ooo
تفاوت معنی‌دار با گروه دیابتی (P<۰/۰۰۱) ***

نمودار ۲- میزان هورمون تستوسترون سرم خون بین گروه‌های مطالعه

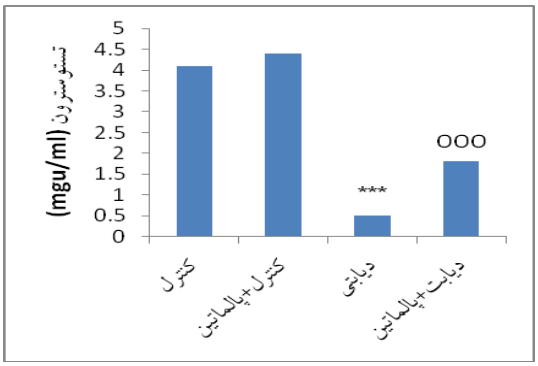

تفاوت معنی‌دار با گروه کنترل (P<۰/۰۰۱) ***
تفاوت معنی‌دار با گروه دیابتی (P<۰/۰۰۱) ooo

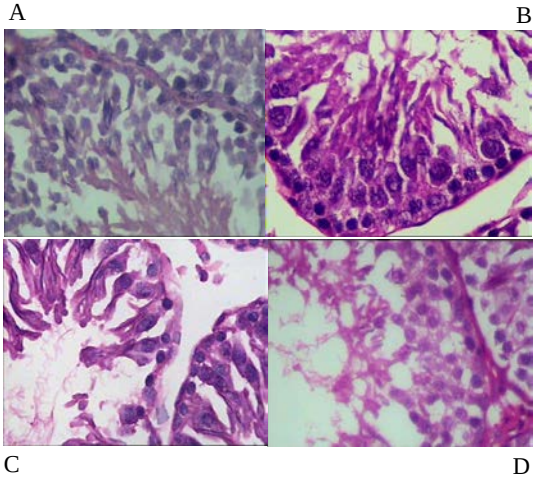

شکل ۱- فتومیکروگراف برش عرضی سلول سرتولی

A: کنترل، B: دیابتی، C: کنترل تیمار شده با پالماتین، D: دیابتی تیمار شده با پالماتین، ۱- اسپرماتید، ۲- اسپرماتوسیت. ScaleBar60µm

✵بحث و نتیجه‌گیری:

این پژوهش نشان داد تجویز پالماتین در موش‌های دیابتی شده با استرپتوزوتوسین سبب بهبود آسیب‌های بیضه‌ای ناشی از دیابت شد و عوامل ظاهری بیضه (حجم و وزن) را افزایش داد. به علاوه پالماتین در گروه‌های درمانی سبب بازسازی و افزایش سلول‌های رده اسپرم‌ساز و سرتولی و کاهش گلوکز خون شد. [۲۳]

بیماران دیابتی به‌دلیل اختلال عصبی و عروقی مستعد مشکلاتی در عملکرد جنسی خود هستند که شامل: کاهش هیجان جنسی، ناتوانی جنسی و نازایی است.[۶] دیابت شیرین بر سیستم تولید مثل نر اثرهای عملکردی و ساختاری متنوعی دارد. شواهد موجود مشخص کرد که تنش اکسیداتیو در بیماران دیابتی به‌دلیل تولید بیش از حد اکسیژن باز فعال شده (ROS) افزایش می‌یابد و در نتیجه کارایی دفاع ضداکسیدانی را کاهش می‌دهد.[۹]

مطالعه لیانگ شن و همکاران نیز نشان داد که بربرین بر روی لیپواکسیژناز و گزانتین اکسیداز (دو منبع مهم ایجادکننده ROS) اثرات مهاری داشت که بیان‌گر خاصیت ضداکسیدانی آن می‌باشد.[۲۴] به‌علاوه بربرین اثرات مخرب آب اکسیژنه را به‌وسیله افزایش توانایی زیست سلول، تولید نیتریک اکساید ، فعال‌سازی سوپراکسید دیسموتاز و کاهش آزادسازی لاکتیک اسید دهیدروژناز و مالون دی‌آلدئید مهار می‌کند.[۲۵] این مکانیسم‌ها سبب کنترل تنش اکسیداتیو و در نتیجه بهبود عوارض مخرب رادیکال‌های آزاد بر بافت و بازسازی سلول‌های بافت بیضه می‌شود. شایان ذکر است که عصاره کاپتیس ریزوم و عناصر فعال آن نظیر پالماتین، پراکسی نیتریت را پاکسازی و سلول‌ها را از آسیب ناشی از پراکسی نیتریت محافظت می‌کنند.[۲۵]

تستوسترون برای تکوین مجرای تولیدمثلی نر، اسپرماتوژنز، حفظ ویژگی‌های ثانویه جنسی و سایر عوامل جنسی مانند میل جنسی مورد نیاز است.[۲۶] از این‌رو کاهش قابل توجه میزان تستوسترون در دیابت باعث تحلیل اندام‌های جنسی مانند اپیدیدیم می‌شود. گزارش‌های قبلی نشان داده‌اند که اندازه بیضه‌ها به‌شدت با تعداد سلول‌های سرتولی و تولید اسپرم مرتبط است. به‌عبارت دیگر اندازه بیضه‌ها منعکس‌کننده تعداد سلول‌های زاینده موجود در آن است. مهار اسپرماتوژنز از طریق برداشتن هیپوفیز باعث کاهش محسوس در وزن بیضه می‌شود.[۲۷]

در مطالعه حاضر، بررسی‌های بافتی نشان داد در اثر دیابت سلول‌های رده اسپرم‌ساز و سرتولی کاهش می‌یابند که این کاهش به‌خصوص در مورد سلول سرتولی بسیار محسوس بود. به‌علاوه کاهش قطر توبول سمینیفروس و افزایش قطر غشاء پایه نیز مشاهده شد. این نتیجه مؤید موارد گزارش شده در سایر مطالعه‌هاست مبنی بر این‌که مطالعه‌های بافتی تغییرهای چشمگیر در قطر توبول سمینیفروس و مهار اسپرماتوژنز در مراحل اسپرماتوسیتی III و II را در توبول‌های کوچک حیوان‌های دیابتی نشان داده‌اند.[۶] کیفیت پایین مایع منی در افراد دیابتی نیز گزارش شده است که شامل: کاهش حرکت اسپرم، کاهش شمار اسپرم و افزایش اسپرم‌های ناهنجار است.[۱۵و۲۷]

در مطالعه حاضر نیز کاهش تحرک و شمار اسپرم مشاهده شد. کاهش تراکم اسپرم ممکن است به‌دلیل اثر شدید افزایش قند خون بر مراحل آخر اسپرماتوژنز باشد که باعث القای تخریب DNA در هسته اسپرم و نقص در اسپرماتوژنز بر توانایی باروری اثر می‌گذارد.[۱۱] هورمون تستوسترون به‌طور معنی‌داری کاهش یافت و پالماتین با افزایش این هورمون باعث بهبودی در فرایند بلوغ اسپرم شد.[۶] تستوسترون توسط سلول‌های میان بافتی لایدیگ در بیضه‌ها ترشح می‌شود اما ترشح آن فقط هنگامی انجام می‌شود که این سلول‌ها توسط هورمون لوتئینی از غده هیپوفیز قدامی تحریک شوند.[۶] براساس تئوری رادیکال‌های آزاد عدم تعادل میان پرواکسیدانت‌ها و آنتی اکسیدانت‌ها در نهایت موجب صدمات اکسیداتیو در فرایندهای سلولی و کاهش استروئیدوژنز در سلول‌های لایدیگ می‌گردد.[۷]

علاوه بر آن، مقدار تستوسترون ترشح شده تقریباً نسبت مستقیم با مقدار LH دارد و افزایش مقدار تستوسترون باعث بهبود مراحل اسپرماتوژنز می شود.[۳] پالماتین با اثر آنتی اکسیدانی خود بر سلول‌های لایدیگ سبب افزایش بقای این سلول‌ها شده و تستوسترون را تا حدودی افزایش می‌دهد.

به‌طور کلی، آثار محافظت‌کننده پالماتین ناشی از نقش آن به‌عنوان جمع‌کننده رادیکال‌های آزاد، ضداکسیدان و ضدمرگ سلولی یا به‌عنوان عامل ضدالتهابی باشد و به‌نظر می‌رسد پالماتین به‌عنوان یک عامل ایجادکننده تعادل اکسیدان و ضداکسیدان، در آینده نقش درمانی مهمی در کاهش آسیب‌های بیضه‌ای در بیماران دیابتی ایفا کند.

✵سپاس‌گزاری:

این مقاله حاصل پایان‌نامه کارشناسی ارشد رشته سلول و تکوین دانشگاه آزاد اسلامی واحد دامغان است.

✵مراجع:

1. Amaral S, Moreno AJ, Santos MS, Seiça R, Ramalho - Santos J. Effects of hyperglycemia on sperm and testicular cells of Goto-Kakizaki and streptozotocin-treated rat models for diabetes. Theriogenology 2006; 66: 2056-67.

2. Pitocco D, Zaccardi F, Di Stasio E, Romitelli F, Santini SA, Zuppi C, et al. Oxidative stress, nitric oxide, and diabetes. Rev Diabet Stud 2010; 7(1): 15-25. doi: 10.1900/RDS.2010.7.15.

3. Ahmed R.G. (), The physiological and biochemical effects of diabetes on the balance between oxidative stress and antioxidant defense system. Med J Islamic World Academy Sci, 2005; 15: 31-42.

4. Garcia YJ, Rodriguez - Malaver AJ, Penaloza N. Lipid peroxidation measurement by thiobarbituric acid assay in rat cerebellar slices. J Neurosci Methods 2005; 144(1): 127-35.

5. Figueroa-Romero C, Sadidi M, Feldman EL. Mechanisms of disease: the oxidative stress theory of diabetic neuropathy. Rev Endocr Metab Disord 2008; 9(4): 301-14. doi: 10.1007/s11154-008-9104-2.

6. Baccetti B, La Marca A, Piomboni P, Capitani S, Bruni E, Petraglia F, et al. Insulin-dependent diabetes in men is associated with hypothalamo-pituitary derangement and with impairment in semen quality. Hum Reprod 2002; 17(10): 2673-7.

7. Badran HH, Hermo LS. Expression and regulation of aquaporins 1, 8, and 9 in the testis, efferent ducts, and epididymis of adult rats and during postnatal development. J Androl 2002; 23(3): 358-73.

8. Scarano WR, Messias AG, Oliva SU, Klinefelter GR, Kempinas WG. Sexual behaviour, sperm quantity and quality after short-term streptozotocin-induced hyperglycaemia in rats. Int J Androl 2006; 29(4): 482-8.

9. Turk G, Sonmez M, Aydin M, Yuce A, Gur S, Yuksel M, et al. Effects of pomegranate juice consumption on sperm quality, spermatogenic cell density, antioxidant activity and testosterone level in male rats. Clin Nutr 2008; 27(2): 289-96. doi: 10.1016/j.clnu.2007.12.006.

10. Bathaie SZ, Mokarizade N, Shirali S. Overview of the Mechanisms of Plant Ingredients in the Treatmentof Diabetes Mellitus. J Med Plants 2012; 11(44): 1-24. [In Persian]

11. Gomes de Melo J, de Sousa Araújo TA, Thijan Nobre de Almeida e Castro V, Lyra de Vasconcelos Cabral D, do Desterro Rodrigues M, Carneiro do Nascimento S, et

al. Antiproliferative activity, antioxidant capacity and tannin content in plants of semi-arid northeastern Brazil. Molecules 2010; 15(12): 8534-42. doi: 10.3390/molecules 15128534.

12. Lee WC, Kim JK, Kang JW, Oh WY, Jung JY, Kim YS, et al. Palmatine attenuates D - galactosamine / lipopolysaccharide-induced fulminant hepatic failure in mice. Food Chem Toxicol 2010; 48(1): 222-8. doi: 10.1016/j.fct.2009.10.004.

13. Sharma B, Salunke R, Balomajumder C, Daniel S, Roy P. Anti-diabetic potential of alkaloid rich fraction from Capparis decidua on diabetic mice. J Ethnopharmacol 2010; 127(2): 457-62. doi: 10.1016/j.jep.2009.10. 013.

14. Wu Dz, Yuan JY, Shi HL, Hu ZB. Palmatine, a protoberberine alkaloid, inhibits both $Ca(2^{+})$ and cAMP-activated Cl(-) secretion in isolated rat distal colon. Br J Pharmacol 2008; 153(6): 1203-13. doi: 10. 1038/sj.bjp.0707684.

15. Singh J, Kakkar P. Antihyperglycemic and antioxidant effect of Berberis aristata root extract and its role in regulating carbohydrate metabolism in diabetic rats. J Ethnopharmacol 2009; 123(1): 22-6. doi: 10. 1016/j.jep.2009.02.038.

16. Yoo HJ, Kang HJ, Jung HJ, Kim K, Lim CJ, Park EH. Anti-inflammatory, anti-angiogenic and anti-nociceptive activities of Saururus chinensis extract. J Ethnopharmacol 2008; 120(2): 282-6. doi: 10.1016/j.jep.2008. 08.016.

17. Kong WJ, Zhang H, Song DQ. Berberine reduce insulin resistance through protein kinase C-dependent up-regulation of insulin Receptor expression. Metabolism 2009; 58: 109-19.

18. Norouzi P, Kalalian Moghaddam H, Hojati V. Effect of palmatin hydrochloride on some of serum biochemical parameters in streptozotocin-induced diabetic rats. J Animal Biol 2015; 7(2): 89-97. [In Persian]

19. de Melo JG, Santos AG, de Amorim EL, do Nascimento SC, de Albuquerque UP. Medicinal plants used as antitumor agents in Brazil: an ethnobotanical approach. Evid Based Complement Alternat Med 2011; 2011: 365359. doi: 10.1155/2011/365359.

20. Zhou J, Zhou S, Tang J, Zhang K, Guang L, Huang Y, et al. Protective effect of berberine on beta cells in streptozotocin- and high-carbohydrate/high-fat diet - induced diabetic rats. European J Pharm 2009; 606: 262-8.

21. Aitken RJ, Baker MA. Causes and consequences of apoptosis in spermatozoa; contributions to infertility and impacts on development. Int J Dev Biol 2013; 57(2-4): 265-72. doi: 10.1387/ijdb.130146ja.

22. Khaki A, Nouri M, Fathiazad F, Khaki AA. Evaluation of Zingiber officinalis and allium cepa on spermatogenesis in rat. J Tabriz Univ Med Sci 2008; 30(2): 53-8. [In Persian]

23. Ghanbari F, Shiravi A, Kalalian Moghaddam H, Molzemi S. Effect of berberine hydrochlorid on testicular damage in streptozotocin-induced diabetic rats. Knowledge Health 2012; 7(3): 129-35. [In Persian]

24. Shen L, Ji HF. The mechanisms of ROS-photogeneration by berberine, a natural isoquinoline alkaloid. J Photochem Photobiol B 2010; 99(3): 154-6. doi: 10.1016/j. jphotobiol.2010.03.012.

25. Kellogg AP, Pop-Busui R. Peripheral nerve dysfunction in experimental diabetes is mediated by cyclooxygenase-2 and oxidative stress. Antioxid Redox Signal 2005; 17(11-

12): 1521-9.
26. Ballester J, Munoz MC, Dominguez J, Rigau T, Guinovart JJ, Rodriguez-Gil JE. Insulin-dependent diabetes affects testicular function by FSH- and LH- linked mechanisms. J Androl 2004; 25(5): 706-19.
27. Scarano WR, Messias AG, Oliva SU, Klinefelter GR, Kempinas WG. Sexual behaviour, sperm quantity and quality after short - term streptozotocin - induced hyperglycaemia in rats. Int J Androl 2006; 29(4): 482-8.