

## Sudden hearing loss as initial presentation of multiple sclerosis

H. Mozhdehipanah\*

M. Sayadnasiri\*

\*Assistant Professor of Neurology, Medical School, Qazvin University of Medical Sciences, Qazvin, Iran

### \*Abstract

Sudden hearing loss, as a symptom of multiple sclerosis (MS), has been rarely reported in the literature and most patients experience this condition during MS exacerbation. The cause and treatment of this phenomenon are also controversial. In this paper, two patients with unilateral sudden sensorineural hearing loss, who were subsequently diagnosed of having MS, are presented. Later, following a literature review, a better definition for this rare symptom of MS is presented.

**Keywords:** Multiple Sclerosis, Hearing Loss

**Corresponding Address:** Hossein Mozhdehipanah, Qazvin University of Medical Sciences, Shahid Bahonar Blvd., Qazvin, Iran

**Email:** hmozhdehip@yahoo.com

**Tel:** +98-912-3040087

**Received:** 24 Dec 2011

**Accepted:** 8 Apr 2012

## کاهش شنوایی حاد: اولین علامت بیماری مولتیپل اسکلروزیس

دکتر حسین مزدهی پناه\*

دکتر محمد صیاد نصیری\*

\* استادیار مغز و اعصاب دانشگاه علوم پزشکی قزوین

آدرس نویسنده مسؤول: قزوین، بلوار شهید باهنر، دانشگاه علوم پزشکی قزوین، دانشکده پزشکی، تلفن ۰۹۱۲۳۰۴۰۰۸۷

Email: hmozhdehip@yahoo.com

تاریخ پذیرش: ۹۱/۱/۲۰

تاریخ دریافت: ۹۰/۱۰/۳

### \* چکیده

کاهش شنوایی حاد به عنوان علامتی از بیماری مولتیپل اسکلروزیس (ام اس) به ندرت گزارش شده و در اغلب موارد علامتی از عود بیماری بوده است. در مورد علت و درمان این پدیده نیز توافق کلی بین محققان وجود ندارد. در این مقاله دو بیمار مبتلا به کاهش شنوایی حاد گزارش می‌شوند که در نهایت به بیماری ام اس مبتلا بودند. به دنبال آن به مرور سایر مقاله‌ها در این زمینه و معرفی بهتر این علامت نادر در بیماران ام اس پرداخته می‌شود.

**کلیدواژه‌ها:** مولتیپل اسکلروزیس، کاهش شنوایی

### \* مقدمه:

بیماری مولتیپل اسکلروزیس (ام اس) یک اختلال التهابی ایمنی شناختی است که با حمله به غلاف میلینی اکسون‌ها در سیستم عصبی مرکزی باعث ایجاد علائم می‌شود. بیماری سیر مزمنی دارد و طی سیر خود، علائم مختلفی را ایجاد می‌کند که هر یک بیان‌گر درگیری بخشی از راه‌های عصبی هستند. اگرچه علائمی چون کاهش دید، ضعف و اختلال حسی اندام‌ها، سرگیجه و عدم تعادل از علائم شایع بیماری هستند، ولی علائمی مانند اختلال شنوایی حاد با شیوع کم‌تری در سیر بیماری یا حتی به عنوان علامت آغازین بیماری دیده می‌شوند. اختلال شنوایی در بیماری ام اس می‌تواند به صورت‌های مختلفی بروز نماید که از نظر شیوع، آمارهای متفاوتی بین ۱ تا ۹۰ درصد برای آن ذکر شده است.<sup>(۱،۲)</sup> در صورت در نظر گرفتن کاهش شنوایی حاد، آمار به مراتب کم‌تر (۱/۷ تا ۳/۵ درصد) خواهد بود. البته در این آمارها نیز کاهش شنوایی در مراحل مختلف از سیر بیماری و نه به عنوان اولین علامت لحاظ شده است.<sup>(۳،۴)</sup> به طور قطع، در

صورت در نظر گرفتن کاهش شنوایی حاد به عنوان علامت اولیه، آمار به مراتب از این مقدار نیز کم‌تر خواهد بود. مطالعه مروری خاصی در این زمینه وجود ندارد و اکثر موارد به گزارش‌های موردی محدود می‌شود.<sup>(۱،۳ و ۵،۶)</sup> در این مقاله تلاش شده است با معرفی دو مورد نادر بیماری مولتیپل اسکلروزیس، چهره‌ای دیگر از این بیماری ناتوان‌کننده عصبی آشکار شود.

### \* معرفی بیمار:

در این مقاله دو بیمار معرفی می‌شوند که در هر دو، علامت اولیه کاهش شنوایی حاد تک‌گوشی بود و سیر بعدی علائم بیماران، تشخیص بیماری مولتیپل اسکلروزیس را تأیید کرد. بیمار اول خانم ۲۱ ساله‌ای بود که به دلیل کاهش شنوایی حاد به متخصص گوش و حلق و بینی مراجعه کرد و با توجه به یافته‌های تصویربرداری مغزی جهت مشاوره ارجاع شد. در معاینه، بیمار به جز کاهش شنوایی

حاد گوش چپ و یافته‌های غیرطبیعی برای تصویربرداری مغزی ارجاع شده بود.

ام آر آی مغز بیمار، پلاک‌های منتشر پری و نتریکولار و ساقه مغزی را نشان داد. بیمار چند روز پس از شروع کاهش شنوایی، دچار تاری دید چشم راست نیز شد که به لحاظ بالینی با نوریت اپتیک سازگار بود. تمام ارزیابی‌های آزمایشگاهی به جز ارزیابی مایع مغزی-نخاعی طبیعی بودند. در ارزیابی مایع مغزی-نخاعی باندهای اولیگو کلونال رویت و میزان شاخص ایمونوگلوبولین نیز افزایش یافته بود. در حال حاضر بیمار با تشخیص سندرم بالینی منفرد تحت درمان با اینترفرون است. نکته قابل ذکر در این بیمار نیز بهبود کامل و سریع کاهش شنوایی با دریافت پردنیزولون خوراکی بود.

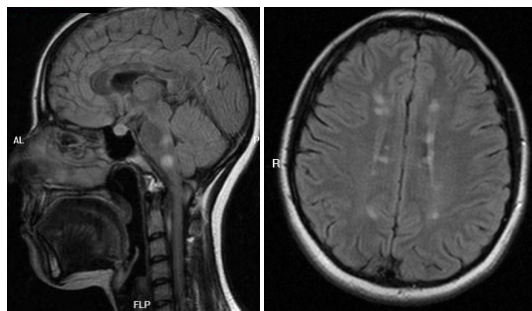
### \* بحث و نتیجه‌گیری:

در این مقاله بیمارانی معرفی شده‌اند که با کاهش شنوایی حاد به عنوان اولین علامت از یک بیماری التهابی سیستم اعصاب مرکزی مراجعه نمودند. اگرچه کاهش شنوایی حاد تظاهر غیرمعمولی از بیماری مولتیپل اسکلروزیس به شمار می‌آید، به یاد داشتن چنین موارد نادری از سوی متخصصان می‌تواند به تشخیص زودتر و درمان مؤثرتر این بیماران منجر شود.

اختلال شنوایی در بیماری مولتیپل اسکلروزیس ممکن است به دلیل درگیری عصب کوکلنار یا مسیرهای شنوایی مرکزی در ساقه مغز یا قسمت‌های کورتیکال مغز ایجاد شود.<sup>(۷)</sup> ضایعه می‌تواند یک کانون میلین زدایی یا ادم حاصل از آن باشد.

با توجه به پیچیدگی تقاطع‌های موجود در مسیرهای شنوایی، برای آن که یک ضایعه میلین زدایی بتواند اختلال شنوایی تک گوشی ایجاد کند باید قسمت‌های ابتدایی مسیر عصب یا هسته‌های کوکلنار را درگیر نماید.<sup>(۸،۹)</sup> به همین دلیل شیوع این موارد بسیار کم است. گزارش‌های موردی از درگیری در قسمت‌های محیطی تر عصب نیز وجود دارد.<sup>(۹،۷)</sup>

یافته مثبت دیگری نداشت. در تصویر ام آر آی مغز بیمار، پلاک‌های متعدد پری و نتریکولار و ساقه مغزی مشهود بود که از نظر معیارهای رادیولوژیک با تشخیص مولتیپل اسکلروزیس سازگار بود (شکل شماره ۱).



شکل ۱- نمای اگزینال (راست) و نمای ساژیتال (چپ) ام آر آی بدون کنتراست مغز بیمار اول

سایر ارزیابی‌های آزمایشگاهی از جمله آزمایش‌های واسکولیتی همگی طبیعی بودند. به دلیل عدم رضایت بیمار، در این مرحله آزمایش مایع مغزی-نخاعی انجام نشد. کاهش شنوایی بیمار بعد از یک دوره درمان خوراکی با پردنیزولون به صورت کامل بهبود یافت. آزمون‌های شنوایی سنجی بیمار قبل و بعد از درمان مؤید بهبودی کامل بود.

بیمار بعد از دو سال با علایم ضعف و گزگز در اندام‌های تحتانی مراجعه کرد و دوباره تحت بررسی با ام آر آی قرار گرفت. در تصاویر جدید، یک ضایعه با افزایش سیگنال در ناحیه نخاع پشتی و افزایش ضایعه‌های مغزی مشخص شد. بیمار یک دوره با متیل پردنیزولون تزریقی درمان و آزمایش مایع مغزی-نخاعی نیز انجام شد که نشان‌دهنده وجود باندهای اولیگو کلونال بود. با توجه به تأیید تشخیص، درمان‌های پیشگیری‌کننده شروع شد. در حال حاضر نیز بیمار تحت درمان با اینترفرون بتا بوده و طی گذشت دو سال از شروع این درمان، بیماری حمله مجددی نداشته است.

بیمار دوم، خانم ۲۰ ساله‌ای بود که از سوی پزشک متخصص گوش و حلق و بینی به دلیل کاهش شنوایی

## \* مراجع:

1. Daugherty WT, Lederman RJ, Nodar RH, et al. Hearing loss in multiple sclerosis. Arch Neurol 1983 Jan; 40 (1): 33-5
2. Jerger JF, Oliver TA, Chmiel RA, et al. Patterns of auditory abnormality in multiple sclerosis. Audiology 1986; 25 (4-5): 193-209
3. Fischer C, Mauguiere F, Ibanez V, et al. The acute deafness of definite multiple sclerosis: BAEP patterns. Electroencephalogr Clin Neurophysiol 1985 Jul; 61 (1): 7-15
4. de Seze J, Assouad R, Stojkovic T, et al. Hearing loss in multiple sclerosis: clinical, electrophysiologic and radiological study. Rev Neurol (Paris) 2001 Nov; 157 (11 Pt 1): 1403-9
5. Franklin DJ, Coker NJ, Jenkins HA. Sudden sensorineural hearing loss as a presentation of multiple sclerosis. Arch Otolaryngol Head Neck Surg 1989 Jan; 115 (1): 41-5
6. Drulovich B, Ribaric-Jankes K, Kostic VS, et al. Sudden hearing loss as the initial monosymptom of multiple sclerosis. Neurology 1993 Dec; 43 (12): 2703-5
7. Ozunlu A, Mus N, Gulhan M. Multiple sclerosis: a cause of sudden hearing loss. Audiology 1998 Jan-Feb; 37 (1): 52-8
8. Hellmann MA, Steiner I, Mosberg-Galili R. Sudden sensorineural hearing loss in multiple sclerosis: clinical course and possible pathogenesis. Acta Neurol Scand 2011 Oct; 124 (4): 245-9
9. Bergamaschi R, Romani A, Zappoli F, et al. MRI and brainstem auditory evoked potential evidence of eighth cranial nerve involvement in multiple sclerosis. Neurology 1997 Jan; 48 (1): 270-2

اگرچه طرح این فرضیه که کاهش شنوایی و بیماری مولتیپل اسکلروزیس می‌توانند فرایندهای فیزیوپاتولوژیک جداگانه‌ای داشته باشند منطقی به نظر می‌رسد، اما مشاهده ضایعه در نواحی قابل انتظار ساقه مغز و در نزدیکی هسته‌های کوکلئار تا حدی گویای این خواهد بود که عامل کاهش شنوایی، اختلال الکتروفیزیولوژیک ناشی از یک پلاک التهابی بوده است. نکته دیگری که در تأیید این فرضیه و در مورد بیمار دوم می‌توان عنوان کرد فاصله زمانی کوتاه بین بروز کاهش شنوایی و کاهش دید است؛ به طوری که می‌توانست تصور شود که هر دو علامت، ناشی از یک حمله التهابی باشند.

نکته قابل توجه دیگر این بیماران، پاسخ مطلوب، سریع و کامل به درمان با کورتیکواستروئید بود. اگرچه گزارش‌هایی از پاسخ‌های ناکامل و تأخیری به اقدام‌های درمانی در موارد کاهش شنوایی بدون علت شناخته شده (ایدیوپاتیک) وجود دارد، اما شنوایی در این دو بیمار بعد از دوره‌های درمانی کوتاه مدت (۲ تا ۳ هفته)، به صورت کامل بهبود یافت. با توجه به این که در موارد مشابه گزارش شده نیز روند بهبودی تا حدود زیادی چنین سیری داشته است، شاید بتوان از میزان پاسخ‌دهی به درمان نیز برای افتراق موارد ایدیوپاتیک از اختلال‌های میلین زدایی بهره گرفت. البته تا زمان انجام یک مطالعه کامل‌تر، این موضوع را فقط می‌توان در حد یک فرضیه مطرح ساخت. به طور کلی، هنوز مشخص نیست در برخورد اولیه با بیمار مبتلا به کاهش شنوایی حاد که قبلاً سابقه مشکل عصبی نداشته و تنها تصویربرداری مغزی او حاکی از ضایعه‌های میلین زدایی است، باید درمان‌های پیشگیری‌کننده ام اس شروع شود یا خیر یا اینکه در برخورد با کاهش شنوایی، تصویربرداری مغز باید چه زمانی انجام شود. بدیهی است پاسخ به این ابهامات مطالعه‌های بیش‌تری را می‌طلبد.