

## New method for treatment of intrabony vascular malformation of the mandible

M. Khorasani\*

H. Parsa\*\*

\*Associate Professor of Oral and Maxillofacial Surgery, Dental School, Qazvin University of Medical Sciences, Qazvin, Iran

\*\*Assistant Professor of Vascular Surgery, Medical School, Qazvin University of Medical Sciences, Qazvin, Iran

### \*Abstract

Vascular malformations are presented at birth. Some %35 of vascular malformations occurs in bone. Intrabony hemangioma may also occur and probably is indicative of either venous or arteriovenous malformations. The aim of this report was to assess previous studies and also presenting a patient with intrabony vascular malformation.

A twenty - year old man with an extensive multi-locular radiolucent lesion at the right side of mandible with bone destruction, buccal and lingual cortex expansion, malocclusion, teeth displacement, facial asymmetry, and bleeding after tooth extraction or biopsy was referred for control of bleeding. Intra - osseous hemangioma was diagnosed by clinical and para - clinical (panoramic - computerized tomography - angiography) examinations. Following access to external carotid artery by a vascular surgeon and retraction of buccal and lingual soft tissues, the right side of mandible was resected (from middle portion of ramus to left central incisor). After complete curettage of lesion and inter - maxillary fixation, the mandibular bone was fixed at its exact location by using three plates and ten screws for six weeks.

The advantages of this method are:

The use of patient's bone for mandibular reconstruction bypasses the process of bone harvesting from another site (iliac - calvarium), Shorter time of surgery and general anesthesia and lower morbidity rate, Intra - orally approach leaves no scar on the skin.

**Keywords:** Intrabony-Vascular Malformation, Mandible, Reconstruction

**Corresponding Address:** Mansour Khorasani, Department of Oral and Maxillofacial Surgery, Faculty of Dentistry, Qazvin University of Medical Sciences, Bahonar Blvd., Po. Box: 34197-59811, Qazvin, Iran

**Email:** Vkhorasani1342@yahoo.com

**Tel:** +98-281-3353061-3 , +98-912-1325722

**Received:** 23 Jan 2011

**Accepted:** 19 Dec 2011

## معرفی روش جدید درمان ناهنجاری عروقی داخل استخوانی فک پایین

دکتر حسین پارسا\*\*

دکتر منصور خراسانی\*

\* دانشیار گروه جراحی فک و صورت دانشگاه علوم پزشکی قزوین  
\*\* استادیار و فوق تخصص جراحی عروق دانشگاه علوم پزشکی قزوین

آدرس نویسنده مسؤول: قزوین، بلوار شهید باهنر، دانشگاه علوم پزشکی قزوین، دانشکده دندان پزشکی، بخش جراحی فک و صورت، تلفن ۳-۳۳۵۳۰۶۱-۲۸۱

Email: Vkhorasani1342@yahoo.com

تاریخ پذیرش: ۹۰/۹/۲۸

تاریخ دریافت: ۸۹/۱۱/۳

### \* چکیده

ناهنجاری‌های عروقی از بدو تولد وجود دارند. حدود ۳۵٪ از ناهنجاری‌های عروقی داخل استخوانی هستند. همانژیوماهای داخل استخوانی احتمالاً نشان‌گر ناهنجاری‌های وریدی یا وریدی-شریانی هستند. هدف از این گزارش معرفی بیماری با ناهنجاری عروقی داخل استخوانی است که تحت درمان جراحی و بازسازی فک به روش جدید قرار گرفت. بیمار آقای ۲۰ ساله‌ای که با یک ضایعه رادیولوست مولتی لاکولر وسیع در نیمه راست فک پایین با تخریب استخوان و اتساع کورتکس با کال و لینگوال، به هم خوردن اکلوژن، جابه‌جایی دندان‌ها و عدم قرینگی صورت بود که به علت خون‌ریزی شدید ضمن بیوپسی و معاینه رادیوگرافیک (پانورامیک، سی‌تی‌اسکن و آنژیوگرافی) با تشخیص ضایعه عروقی تحت درمان جراحی قرار گرفت. پس از در دسترس قرار دادن شریان کاروتید خارجی توسط متخصص عروق، کل فک با حدود یک سانتی‌متر از استخوان سالم (از دندان سانترال سمت چپ فک پایین تا قسمت میانی شاخه صعودی سمت راست) از طریق روش داخل دهانی، پس از کنار زدن کامل نسج نرم لینگوال و باکال با استفاده از اره gigli، بریده و به خارج دهان منتقل شد. پس از کورتاژ کامل ضایعه و انجام فیکساسیون بین فکی، استخوان فک خود بیمار با حفظ شکل و انحنا و قالب کلی بدون نیاز به برداشتن استخوان پیوندی از منطقه دیگر بدن (لگن - دنده و کالواریوم) با استفاده از ۳ عدد پلاک و ۱۰ عدد پیچ در محل ثابت شد و به مدت ۶ هفته فیکساسیون بین فکی باقی ماند. مزایای این روش عبارت بود از: جراحی از طریق دهان جهت ممانعت از ایجاد اسکار علی‌رغم محدودیت دسترسی از طریق دهان، استفاده از استخوان بریده شده جهت بازسازی فک و عدم نیاز به برداشتن استخوان از سایر نواحی و کاهش زمان جراحی و بی‌هوشی و به حداقل رساندن عوارض ناشی از آن‌ها.

**کلیدواژه‌ها:** ناهنجاری عروقی داخل استخوانی، فک پایین، بازسازی

### \* مقدمه:

در زنان شایع‌تر و در فک پایین سه برابر بیش‌تر از فک بالا رخ می‌دهند.

برخلاف همانژیوما، ناهنجاری‌های عروقی از بدو تولد وجود دارند و در طول زندگی پایدار باقی می‌مانند. ناهنجاری‌های عروقی براساس نوع عروق درگیر به انواع مویرگی - وریدی و شریانی و براساس شرایط همودینامیک به دو نوع با جریان بالا و پایین تقسیم‌بندی می‌شوند.<sup>(۵،۴)</sup>

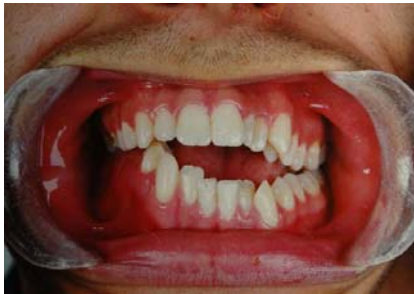درگیری استخوان‌های صورت شایع نیست و در صورت

همانژیومای داخل استخوانی در مناطقی به جز سر و گردن شایع نیست.<sup>(۱)</sup> البته این ضایعه در استخوان‌های بلند و انگشتان کوچک دست و همچنین در ستون فقرات و جمجمه دیده شده است.<sup>(۱-۴)</sup> همانژیومای داخل استخوانی ضایعه نادری است و کم‌تر از یک درصد تومورهای استخوانی را به خود اختصاص می‌دهد.<sup>(۴،۲)</sup> برخی از همانژیوماهای داخل استخوانی نشان‌گر ناهنجاری‌های وریدی یا وریدی-شریانی هستند. این ضایعه‌ها در فک‌ها و بیش‌تر در سه دهه اول زندگی تشخیص داده می‌شوند و

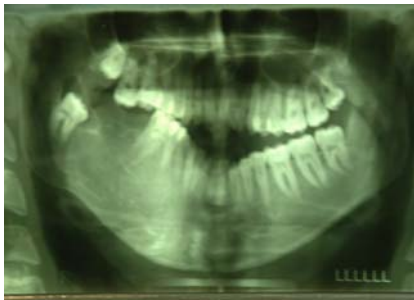تهیه شده، گزارش متخصص رادیولوژی مبنی بر وجود یک ضایعه عروقی، به شرح زیر بود: الف) همانژیوما و ب) ناهنجاری‌های شریانی-وریدی.

در معاینه داخل دهانی مشکلات زیر به چشم می‌خورد: تورم و برجستگی استخوان باکال و لینگوال؛ این بایت قدامی و به هم خوردن پلن اکلوزال و به هم خوردن میدلاین دندانی؛ اکستروژن دندان‌های خلفی سمت راست فک پایین با کراس بایت در همان سمت.

رادیوگرافی‌های پانورامیک، اکلوزال و لاترال سفالوگرام بیان‌گر یک ضایعه رادیولوژیک با حدود نامشخص (نمای شیشه مات یا لانه زنبور عسلی) بود که از دندان کاین تا دومین مولر فک پایین گسترش پیدا کرده بود. نازک شدن کورتکس، سوراخ شدن کورتکس لینگوال و از دست رفتن لامینادورا از دیگر تظاهرات رادیوگرافیک بود. علایمی از تحلیل ریشه دیده نشد (شکل شماره ۱).



الف



ب

شکل ۱- الف) اکلوزن بیمار از روبرو، ب) رادیوگرافی پانورامیک بیمار قبل از عمل

در سی‌تی‌اسکن تهیه شده در مقاطع اگزیمال و کرونال، عدم قرینگی در ابعاد راموس فک پایین در دو طرف

وقوع، اغلب در استخوان‌های فک بالا، پایین و بینی رخ می‌دهد.<sup>(۶۳و۶۴)</sup> ضایعه‌های فکی اغلب در فک پایین در مقایسه با فک بالا رخ می‌دهند.<sup>(۷۳و۷۴)</sup> اتساع استخوان‌های صورت، خون‌ریزی از لثه، درد، لقی و به هم خوردن نظم و ترتیب دندان‌ها از جمله تظاهرات این ضایعه هستند.<sup>(۵۴و۵۵)</sup>

همانژیومای داخل استخوانی بدون علامت یا با علایمی از قبیل bruit یا pulsation همراه است.<sup>(۵۴)</sup> تظاهرات رادیوگرافیک این ضایعه‌ها به صورت رادیولوژیک تک حفره‌ای، چند حفره‌ای با حدود مشخص یا نامشخص است. نماهای رادیوگرافیک این ضایعه عبارتند از: نمای گرانده گلاس (شیشه مات)، sun ray و spoke like و حباب صابونی و honey comb.<sup>(۷-۹و۵۴)</sup>

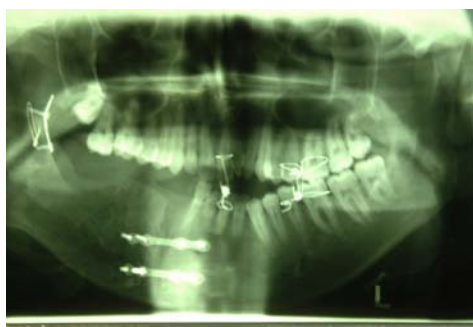درمان‌های متعدد و متفاوتی را برای ضایعه‌های عروقی مطرح نموده‌اند؛ از جمله اسکروز با مواد شیمیایی سدیم مورات یا پسیلات، آمبولیزاسیون، کورتاژ، en block، Resection، لیزر، رادیاسیون، carbon dioxide snow، کرایوتراپی و کمپرسیون.<sup>(۵۴و۵۵)</sup> درمان انتخابی به خصوص در ضایعه‌های بزرگ، جراحی (enucleation یا رزوکسیون) به علاوه آمبولیزاسیون قبل از جراحی است.<sup>(۱۰و۱۱)</sup>

هدف از این مطالعه، معرفی بیمار ۲۰ ساله با ناهنجاری عروقی داخل استخوانی است که تحت جراحی و بازسازی فک پایین به روش جدید قرار گرفت.

### \* معرفی بیمار:

بیمار آقای ۲۰ ساله و سفید پوست با تورم وسیع در بخش خلفی سمت راست فک پایین و انحراف فک بود. این ضایعه از حدود یک سال پیش توجه بیمار را به خود جلب کرده بود. در تاریخچه بیمار، انجام بیوپسی از ضایعه مربوطه از طریق دهان وجود داشت که به دلیل خون‌ریزی شدید، عمل متوقف و بیمار جهت انجام آنژیوگرافی شریانی کاروتید ارجاع شده بود. در آنژیوگرافی

شریان مربوطه در دسترس قرار گرفت تا در صورت نیاز Ligation انجام شود. با دسترسی داخل دهانی مخاط باکال و لینگوال از ناحیه دندان سانترال سمت چپ تا ناحیه شاخه صعودی به طور کامل تا لبه تحتانی فک پایین کنار زده شد. استخوان فک پایین در سمت راست از محل بین دندانهای سانترال و حدود یک سانتی‌متر دیستالی‌تر از ضایعه در بخش خلفی در ناحیه شاخه صعودی پس از جدا کردن از نسج نرم، برداشته و به خارج از دهان منتقل شد. سپس کل ضایعه عروقی در بخش مرکزی استخوان کورتاژ و جهت بررسی آسیب‌شناسی ارسال شد در ضمن دندان عقل نهفته با ضایعه کیستیک همراه آن خارج شد. سپس استخوان بریده شده، جهت بازسازی فک در موقعیت صحیح خود پس از انجام فیکساسیون بین فکی و گرفتن اکلوزن، توسط ۳ عدد پلاک و ۱۰ عدد پیچ و سیم ثابت شد و نسج نرم مخاطی به طور کامل دوخته شد (شکل شماره ۳).



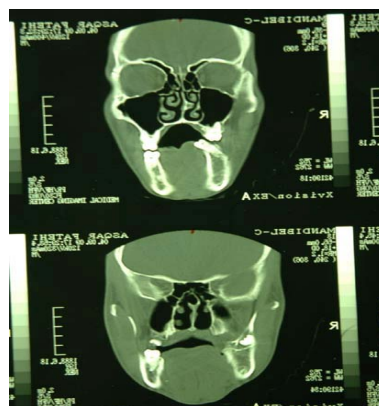
شکل ۳- رادیوگرافی پانورامیک یک سال پس از عمل جراحی

#### \* بحث و نتیجه‌گیری:

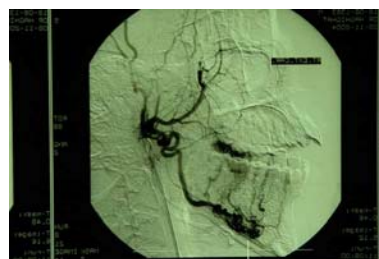بروز ناهنجاری‌های عروقی در داخل استخوان، شایع‌تر از همانژیوماست. در ناهنجاری‌های عروقی پرولیفراسیون فعال سلول‌های اندوتلیال وجود ندارد و کانال‌ها شبیه به عروق منشاء هستند.<sup>(۵)</sup>

همانژیومای داخل استخوانی ۱ تا ۵ درصد از کل تومورهای استخوانی را شامل می‌شود.<sup>(۱،۴،۲)</sup> و اغلب بین

مشاهده شد. افزایش حجم استخوان و اتساع کورتکس‌ها با جابه‌جایی دندان‌های خلفی فک پایین به سمت داخل قابل رویت بود. لذا براساس یافته‌های بالینی و رادیوگرافیک، آنژیوگرافی انجام و سپس شریان کاروتید خارجی و به دنبال آن شاخه ماندیبولر از شاخه ماگزیلری راست به طور سوپر سلکتیو کاتتریزه و digital subtracted angiography (DSA) انجام شد. اتساع شریان آلوئولار تحتانی به همراه کلافه‌های عروقی در مسیر این شریان به همراه نسج نرم تومورال با خون‌گیری از شاخه‌های فوقانی شریان آلوئولار تحتانی در محل سطح خلفی فوقانی فک پایین راست مشاهده شد. (شکل شماره ۲).



الف



ب

شکل ۲- الف) تصویر سی‌تی‌اسکن قبل از عمل  
ب) آنژیوگرافی بیمار

پس از بررسی لازم و انجام آزمایش‌ها، بیمار جهت جراحی تحت بی‌هوشی عمومی قرار گرفت. قبل از هر اقدامی، از سمت راست ناحیه گردن دسترسی به شریان کاروتید خارجی توسط فوق تخصص عروق انجام و

جراحی جهت کاهش خونریزی انجام می‌شود. اسکروتراپی شامل اتانول ۹۵ درصد به دلیل القای فیبروزیس، در ضایعه‌های کوچک کفایت می‌کند.<sup>(۵)</sup> در یک مطالعه آمبولیزاسیون رگ‌های تغذیه‌کننده با ژل فوم و Avitene آغشته به ترومبین، روش درمانی مؤثری بود.<sup>(۱۳)</sup> رادیوتراپی نیز در درمان ضایعه‌های عروقی مؤثر است.<sup>(۱)</sup> تزریق کورتون در کاهش ابعاد ضایعه مؤثر است و در صورت عدم پاسخ‌گویی درمان با *inter feron- $\alpha$ -2a* مورد استفاده قرار می‌گیرد. *flash lamp pulsed dye* در درمان *port wine stain* مؤثر است.<sup>(۵)</sup>

همانژیوم مرکزی ضایعه نادری است که به دلیل خونریزی شدید و وحشتناک خطر مرگ را برای بیمار به دنبال خواهد داشت. تشخیص قطعی براساس بیوپسی یا ضمن کشیدن دندان حاصل خواهد شد که به علت خطر مرگ بهتر است تشخیص صحیح قبل از بیوپسی انجام شود.<sup>(۱۴)</sup> درمان همانژیومای فک پایین به دلیل شبکه‌های عروقی فراوان مشکل است.<sup>(۱۳)</sup> از طرفی آنژیوگرافی انتخابی نقش تشخیصی خوبی را در رابطه با همانژیوما بازی می‌کند. در بسیاری از موارد، امکان تشخیص اولیه قبل از بیوپسی از طریق جراحی امکان‌پذیر نیست. از این رو ام‌آرآی در تأیید تشخیص مؤثر است. ضایعه‌هایی که همانژیوما در تشخیص افتراقی آن‌ها مطرح می‌باشد، اسپیراسیون قبل از بیوپسی در تشخیص مؤثر است.<sup>(۵)</sup> با توجه به این که در همانژیومای نوع پاپیلری به دلیل تراکم عروقی، اسپیراسیون می‌تواند مثبت نباشد، هر ضایعه با اسپیراسیون مثبت و با ابعاد ۲۵ میلی‌متر یا بیش‌تر جهت قطعی شدن تشخیص به سی‌تی‌اسکن و آنژیوگرافی قبل از جراحی نیاز دارد.<sup>(۱)</sup> به طور کلی، تشخیص علی‌رغم مشکل بودن به سی‌تی‌اسکن وابسته است.<sup>(۱۵)</sup>

اهمیت مورد گزارش شده به این لحاظ است که دسترسی به ضایعه خطرناکی همچون همانژیوما از طریق دهان انجام شد و اثری از زخم و اسکار ناشی از آن قابل مشاهده نبود. از طرفی دیگر، استخوان بریده شده فک

سنین ۱۰ تا ۲۰ سالگی خودش را نشان می‌دهد.<sup>(۵)</sup> در مطالعه‌ای توسط کارگی و همکارانش عنوان شد که درگیری استخوان‌های سر و صورت نادر است و فک پایین، زایگوما، و فک بالا به ترتیب بیش از سایر استخوان‌های صورت درگیر هستند.<sup>(۱۱)</sup>

در مطالعه زلوتوگرسکی و همکاران بر روی ۸۶ مورد همانژیومای داخل استخوانی فکین، سن بیماران در زمان کشف ضایعه از صفر تا ۷۴ سال (میانگین ۲۳ سال) بود و توزیع یکسان بین جنس مؤنث و مذکر داشت. فک پایین بیش‌تر از فک بالا ( $\frac{3}{1}$ ) درگیر بود. ۶۶ درصد ضایعه‌ها مولتی لاکولر، ۳۳ درصد تک حفره‌ای و ۱ درصد بدون حفره بودند. ۳۲ درصد ضایعه‌ها با حدود مشخص و ۶۸ درصد به صورت منتشر بودند. در ۱۶ درصد موارد جا به جایی دندان و در ۲۳ درصد از موارد تحلیل ریشه‌ها دیده شد. درگیری عصب دندانی تحتانی در ۱۵ درصد ضایعه‌های فک پایین و درگیری سینوس در ۳۵ درصد ضایعه‌های فک بالا دیده شد.<sup>(۷)</sup>

درمان‌های انجام شده و گزارش شده جهت همانژیوما داخل استخوانی متعدد و متنوع هستند. در صورتی که ابعاد ضایعه به گونه‌ای باشد که قسمت قابل قبولی از فک پایین یا بالا درگیر و ضایعه به تخریب کورتکس استخوان و درگیری نسج نرم منجر شده باشد، *enblock resection*، آمبولیزاسیون یا هر دو استفاده می‌شود.<sup>(۱)</sup>

زروکسیون جراحی به ندرت در دوران نوزادی و کودکی کاربرد دارد و اغلب از کورتاژ ضایعه در بدنه فک پایین استفاده می‌شود.<sup>(۵)</sup> آمبولیزاسیون شریانی و تزریق کورتون به داخل ضایعه در کنترل خونریزی، قبل از جراحی نقش مهمی دارد.<sup>(۱۲)</sup> اسکروز شیمیایی (سدیم مورات یا پسیلات) یا *n butyl cyano acrylate* در درمان همانژیومای داخل استخوان مؤثر نیست، اما می‌تواند در درمان ناهنجاری‌های شریانی وریدی تأثیر داشته باشد.<sup>(۱۳)</sup> در ضایعه‌هایی که زروکسیون لازم دارند، آمبولیزاسیون رادیوگرافیک حدود ۲۴ تا ۴۸ ساعت قبل از

6. Marwah N, Agnihotri A, Dutta S. Central hemangioma: an overview and case report. *Pediatr Dent* 2006 Sep-Oct; 28 (5): 460-6
7. Zlotogorski A, Buchner A, Kaffe I, Schwartz-Arad D. Radiological features of central haemangioma of the jaws. *Dentomaxillofac Radiol* 2005 Sep; 34 (5): 292-6
8. Drage NA, Whaites EJ, Hussain K. Haemangioma of the body of the mandible: a case report. *Br J Oral Maxillofac Surg* 2003 Apr; 41 (2): 112-4
9. Orsini G, Fioroni M, Rubini C, Piattelli A. Hemangioma of the mandible presenting as a periapical radiolucency. *J Endod* 2000 Oct; 26 (10): 621-2
10. Giaoui L, Princ G, Chiras J, et al. Treatment of vascular malformations of the mandible: a description of 12 case. *Int J Oral Maxillofac Surg* 2003 Apr; 32 (2): 132-6
11. Kargi E, Babuccu O, Hoşnuter M, Babuccu B. Hemangioma of the nasal bone: a case report. *Kulak Burun Bogaz Ihtis Derg* 2005; 14 (1-2): 32-4
12. Williams HJ, Wake MJ, John PR. Intraosseous haemangioma of the mandible: a case report. *Pediatr Radiol* 2002 Aug; 32 (8): 605-8
13. Kaneko R, Tohnai I, Ueda M, et al. Curative treatment of central hemangioma in the mandible by direct puncture and embolisation with n-butyl-cyanoacrylate (NBCA). *Oral Oncol* 2001 Oct; 37 (7): 605-8
14. Nagpal A, Suhas S, Ahsan A, et al. Central haemangioma: variance in radiographic appearance. *Dentomaxillofac Radiol* 2005 Mar; 34 (2): 120-5
15. Perugini M, Renzi G, Gasparini G, et al. Intraosseous hemangioma of the maxillofacial district: clinical analysis and surgical treatment in 10 consecutive patients. *J Craniofac Surg* 2004 Nov; 15 (6): 980-5

پایین با حفظ شکل و قالب کلی پس از کورتاژ کامل ضایعه، جهت بازسازی فک، استفاده شد؛ بدون این که به برداشتن استخوان از منطقه دیگری از بدن (لگن - دنده - کالوارיום) نیاز باشد. به این ترتیب پیچیدگی و عوارض عمل (احتمال ایجاد عفونت، باز شدن زخم و تحلیل استخوان) شدیداً کاهش یافت و در ضمن بهبودی بیمار پس از عمل سریع‌تر بود.

لذا تشخیص صحیح (معاینه‌های بالینی و رادیوگرافی دقیق، آسپیراسیون، سی‌تی‌اسکن، ام‌آر‌آی و آنژیوگرافی) و اقدام‌های درمانی مناسب، نقش بسیار مهمی در کاهش عوارض ناشی از این ضایعه دارد. در مجموع پیش‌آگهی هماتژیوما بسیار خوب است و احتمال بدخیمی یا عود ضایعه در صورت برداشتن کامل ضایعه یا تخریب کافی و کامل ضایعه وجود ندارد.

#### \* مراجع:

1. Peterson LJ, Indresano AT, Marciani RD, Roser SM. *Oral and maxillofacial surgery*. 1st ed. Philadelphia: J.B. Lippincott Co; 1992. 732-3
2. Moore SL, Chun JK, Mitre SA, Som PM. Intraosseous hemangioma of the zygoma: CT and MR findings. *AJNR Am J Neuroradiol* 2001 Aug; 22 (7): 1383-5
3. Ozdemir R, Alagoz S, Uysal AC, et al. Intraosseous hemangioma of the mandible: a case report and review of the literature. *J Craniofac Surg* 2002 Jan; 13 (1): 38-43
4. Gómez Oliveira G, García - Rozado A, Luaces Rey R. Intraosseous mandibular hemangioma. A case report and review of the literature. *Med Oral Patol Oral Cir Bucal* 2008 Aug 1; 13 (8): E496-8
5. Nevil BW, Damm DD, Allen CM, Bouquet JE. *Oral and maxillofacial pathology*. 2nd ed. Philadelphia: W.B. Saunders Co; 2002. 467-71